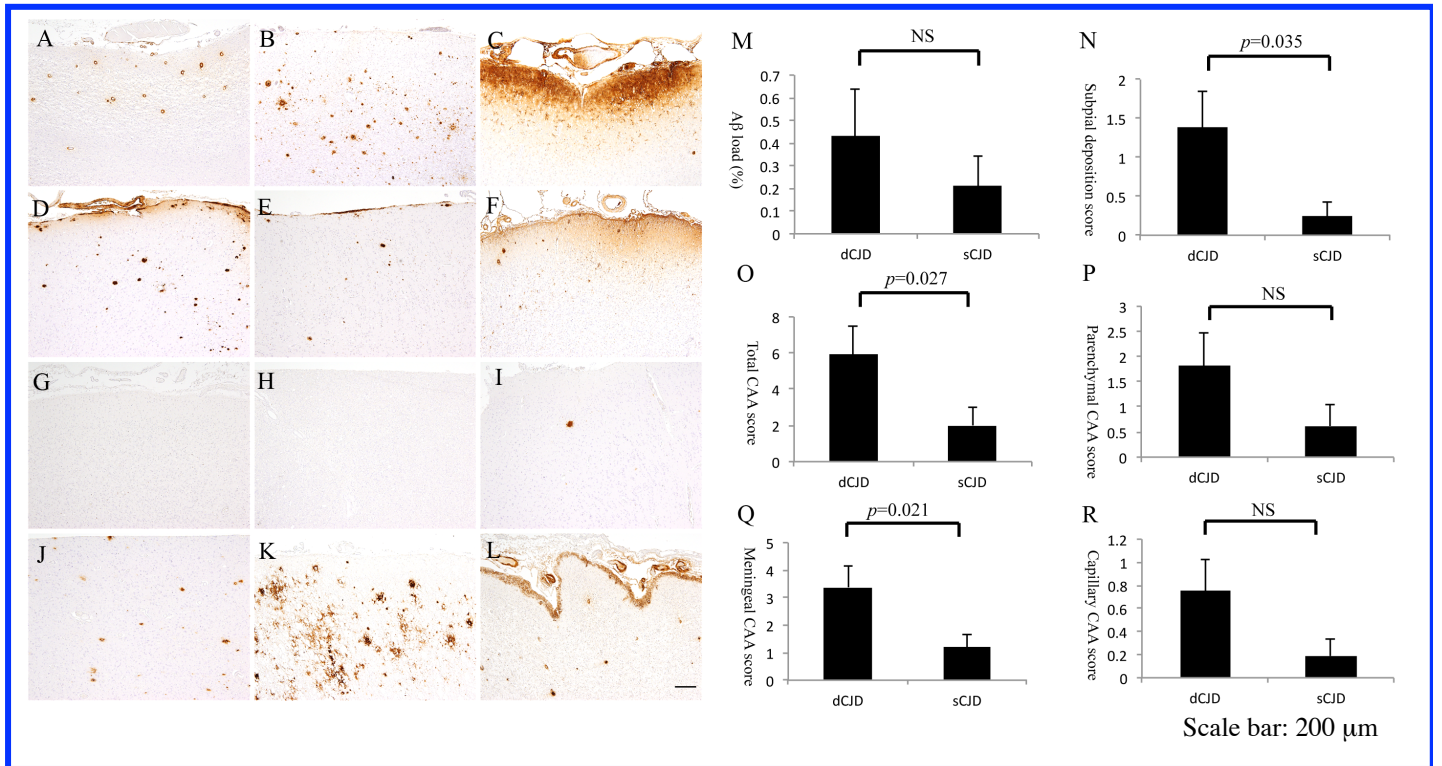


医療行為でプリオン病と同時にアルツハイマー型 病理変化が伝播する可能性についての検討

研究開発分担者： 金沢大学大学附属病院神経内科 濱口 毅



解 説

1. 硬膜移植後CJD (A-F)と孤発性CJD (G-L) 剖検脳を用いたAβに対する抗体 (4G8)を用いた免疫染色による検討。硬膜移植後CJDでは35-41歳の若年例 (A-B) 全例にAβ沈着を認める。一方、孤発性CJDでは35-46歳の若年例 (G-I) の3例中1例でAβ沈着を認めた (I)。
2. 脳βアミロイドーシスの定量的評価 (M-R)。Aβ沈着面積率は、硬膜移植後CJDと孤発性CJDの間で有意な差を認めない (M)。しかし、軟膜下沈着や全脳アミロイドアンギオパチー、髄膜アミロイドアンギオパチーについては、硬膜移植後CJDの方が有意に程度が強かった (N, O, Q)。
3. 硬膜移植後CJDにて軟膜下沈着や髄膜アミロイドアンギオパチーの程度が強かった理由は、硬膜移植による脳βアミロイドーシスの伝播、脳外科手術による影響、異常プリオン蛋白暴露による影響などが考えられる。