

硬膜移植後Creutzfeldt-Jakob病症例へのアミロイドβ蛋白沈着

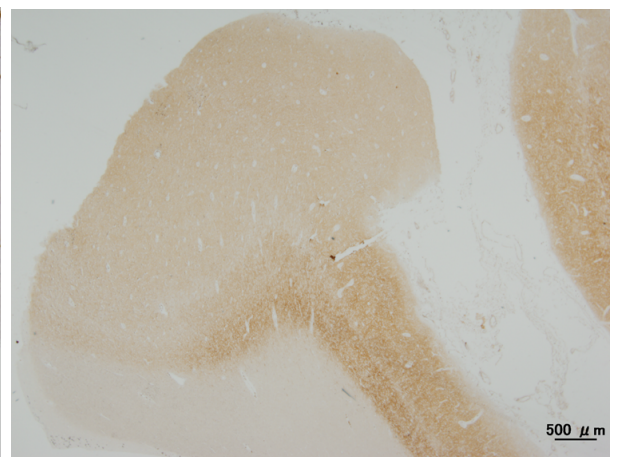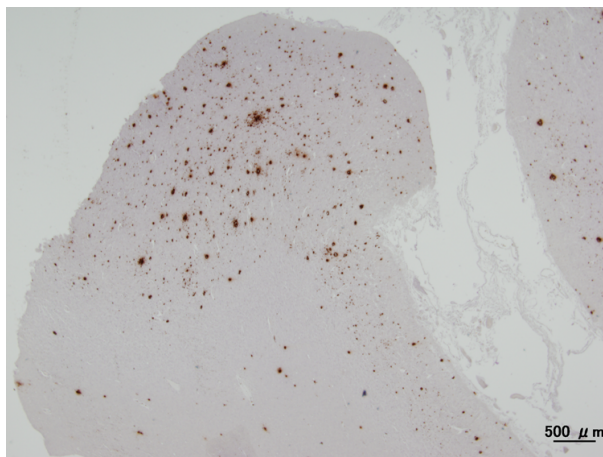
研究分担者: 金沢大学大学院 脳老化・神経病態学(神経内科学) 浜口 毅

Amyloid βに対する抗体 (4G8) を用いた免疫染色

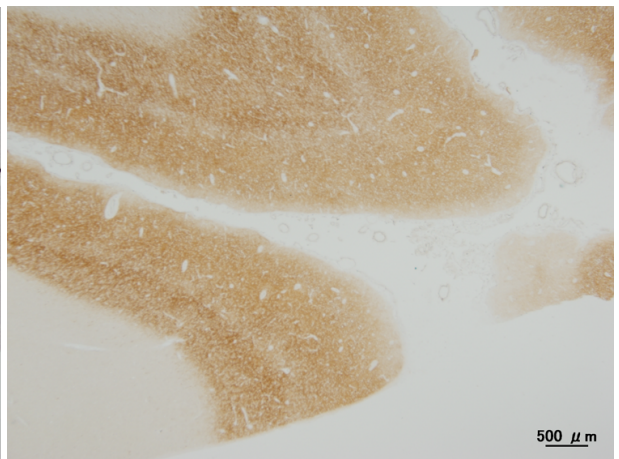
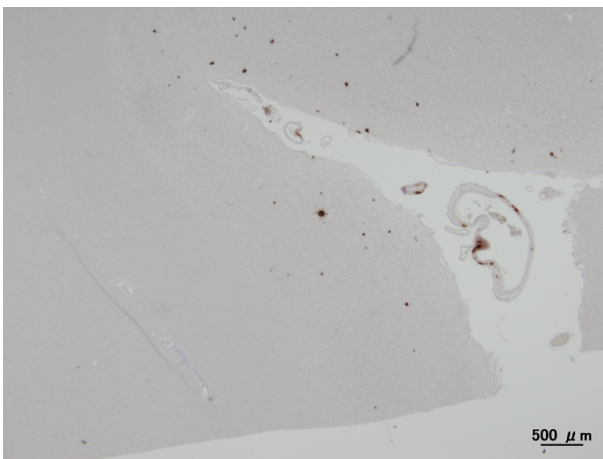
4G8

3F4

右前頭葉



右頭頂葉



解 説

1. 39歳で死亡した非プラーク型のdCJD症例の脳の硬膜移植部位近傍にAβ沈着を認めた。
2. 硬膜移植によってAβ沈着が伝播している可能性が否定出来ない
ので、今後多数例での検討を予定している。