

# プリオン病及び遅発性ウイルス感染症の 画像診断の向上に関する研究

研究分担者: 徳島大学医歯薬学研究部 原田雅史

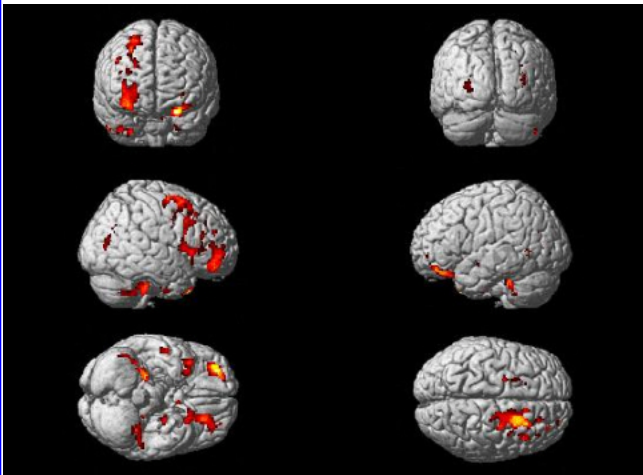


Fig.1 sCJD<Controll

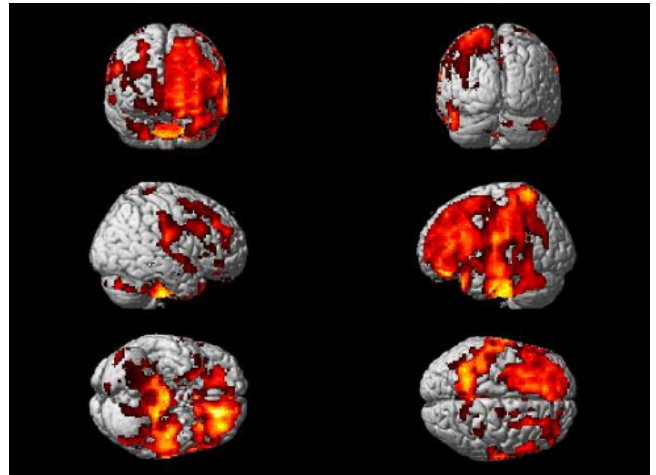


Fig.2 gCJD<Controll

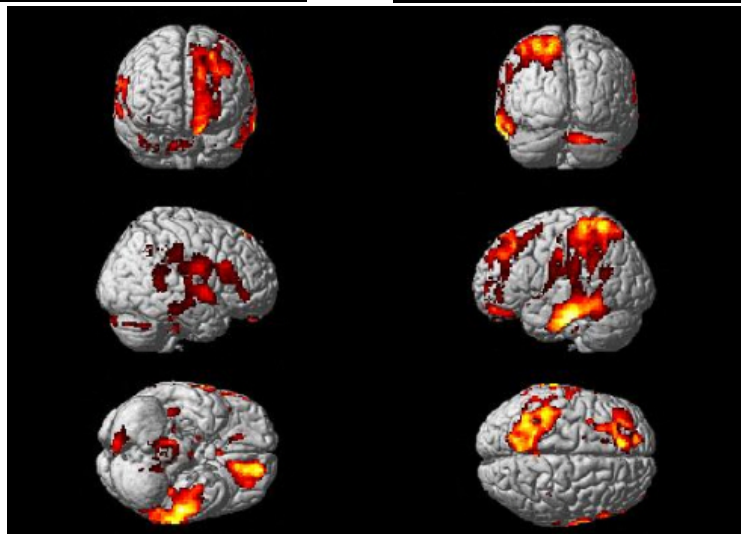


Fig.3 gCJD<sCJD

## 解 説

ASL法における定量CBFマップの統計学的群間比較結果。

Fig.1: 健常コントロールにくらべて孤発性CJD症例における脳血流定量値の低下領域を表示。前頭葉皮質の一部に局限して血流が低下。

Fig.2: 健常コントロールに対する遺伝性CJD症例における脳血流定量値の低下領域。前頭葉と側頭葉皮質の広い領域にわたっている。

Fig.3: 孤発性CJD症例に対する遺伝性CJD症例における脳血流低下領域。